多機能一体型顕微鏡: Mobile Rose

<PDFNo.20220710-2>　Yamachu Co.,Ltd.

Part2. Mobile Rose 参考観察像

URL: https://yamachutech.com/en/

Online Promotional VTR https://youtu.be/T3YiHY6bwnY

1. Introduction

Mobile Rose（以降 MR と表示）は、容器内の細胞を染色することなく観察できる仕組みを備えていますが、予め、観察像に関するある程度の知識や慣れが必要です。

予め以下の MR 観察像の参考画像をご参照ください。

★MR 観察画像のみを集めた別資料"Mobile Rose　Quick　View　No.1"は ROSE 現場でご活用ください。

2. 甲状腺 FNA 材料

A：不適正材料

背景の青色無地に細胞は認められず、細胞が採取されておりません。

B：不適正材料

血液のみで、上皮細胞は採取されておりません。

C、D：嚢胞内容液（CFO)です。

日本のガイドラインでは CFO は適正とされているが、ベセスダシステムと呼ばれる国際的なガイドラインでは不適正と診断されます。

画像 D には小さな丸い細胞（Foam cell）が孤立散在性に散見されます。

画像 E、F：良性疾患である腺腫様甲状腺腫

甲状腺の代表的な良性疾患です。白色の細胞集塊が見られます。

G:**甲状腺乳頭癌**

癌細胞は辺縁不正で重積性のある濃青色に観察されています。



< 嚢胞内容液>

これらの画像はすべて嚢胞内容液 CFO（Cyst Fluid Only）の MR 画像です。嚢胞内の新鮮な血液（A、B）は、血液中のヘモグロビンの赤色として観察されます。右上（C）は MR 保存液本来の色ですが、破裂した赤血球から放出された鉄イオンがあると、このように多くは緑色に変化して観察されます。超音波診断と一致する場合、嚢胞内容液として適正と評価できます。

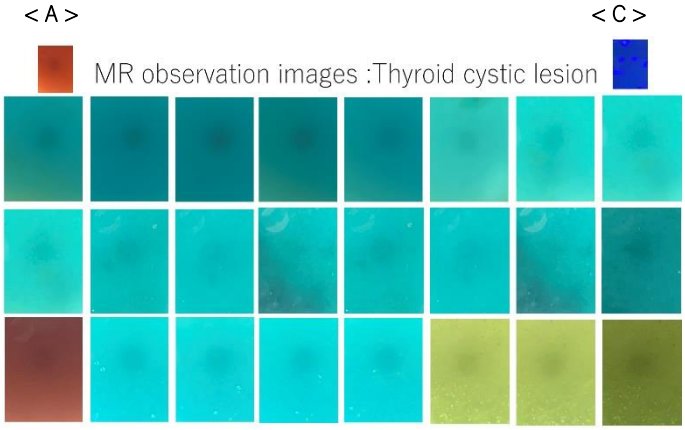

3． 甲状腺乳頭癌

右上の画像は MR 細胞保存液の入った View Cap の内腔 1mm の観察窓です。この中の細胞をスマートフォンカメラと内蔵レンズを用いて検体容器内の細胞を拡大観察できます。

右下の画像は、MR 保存液に含まれる濃青色に観察された甲状腺乳頭癌の MR 画像です。

MR 保存液で保存した細胞を Pap 染色で染色すると、乳頭癌に特徴的なすりガラス状の核、核溝、核内細胞質内封入体を容易に観察することができます。

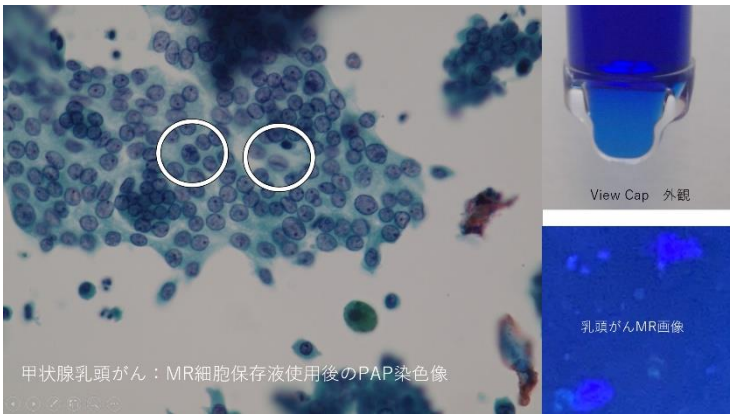

4. 中皮種・肺腺癌細胞

胸水中の悪性中皮種細胞及び肺腺癌細胞の MR 観察像です。比較すると腺癌に比べて中皮種はより濃い青色に厚みを持って観察されています。肺腺がん細胞は、この場合、中皮腫細胞よりもやや薄い青色をしています。モバイルローズは基本的に細胞集塊を観察して材料の迅速適正評価を行います。（Galaxy S20　にて観察）

Mobile Rose　MR細胞保存液中
中皮腫細胞・腺癌　ｘ２００　Galaxy S20

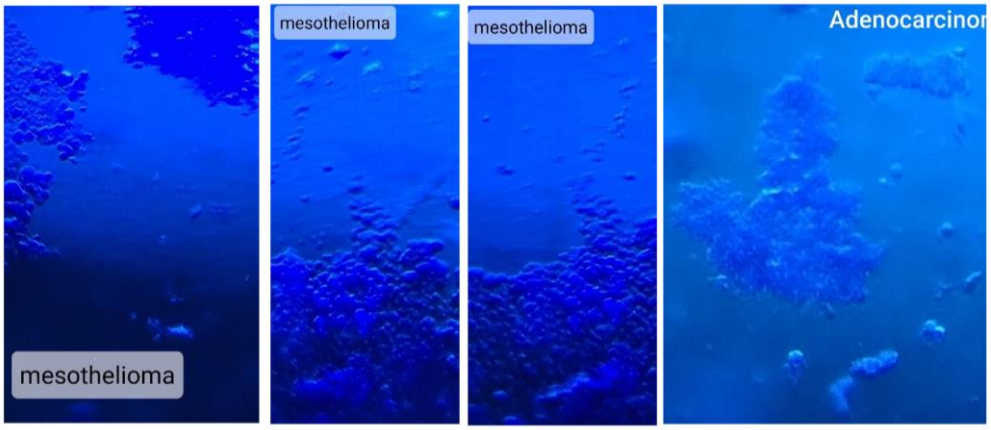

5. 良性子宮内膜細胞・甲状腺腺腫様甲状腺腫細胞

スマートフォン Galaxy で撮影した子宮内膜の良性細胞と iPhone7 で撮影した甲状腺腺腫の良性細胞を示しています。淡い青色や白色の細胞集塊として観察されています。

Mobile Rose　MR細胞保存液中
良性：子宮内膜細胞（Galaxy S20）　　良性：腺腫様甲状腺腫　（iPhone7）

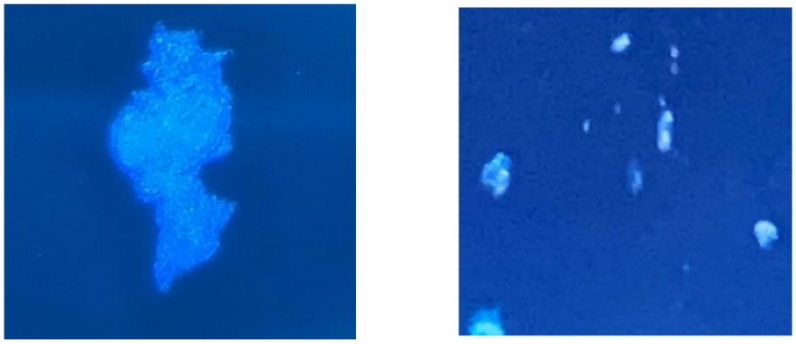

6. 良性中皮細胞（胸水）

胸水中の良性中皮細胞です。白色の中皮細胞は小型で孤立散在性にて観察されます。



7. 良性内膜細胞集塊

淡い青色～白色の子宮内膜細胞集塊が多数観察されています。
粒々とした小型内膜細胞の集塊として観察されます。

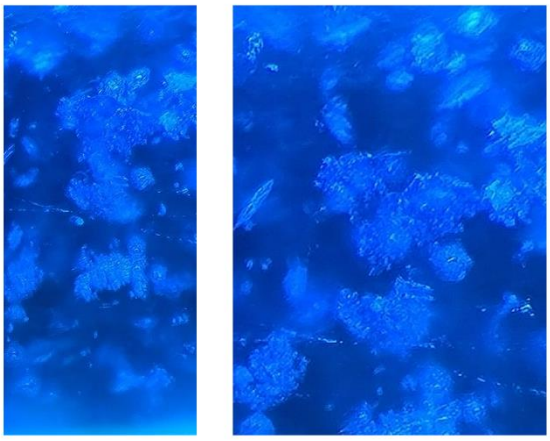

Endometrial cells
（ｘ２００）

8. 良性扁平上皮細胞

子宮膣部頸部より採取された良性扁平上皮細胞の MR 観察像です。広く薄い細胞質で、核は小さな楕円形であることから扁平上皮細胞の特徴が観察されます。色調は白色～淡青色にて観察されます。



9. 細胞保存期間: 冷蔵にて約 1 ケ月以内

左の画像は、MR 保存液で 6 ヶ月間保存した後のがん細胞の MR 観察像です。細胞は最も濃い青色に観察されていますが、PAP 染色では診断可能な細胞像でした。しかしながら、細胞診液状検体において、通常、長期の細胞保存は推奨されておりません。アルコールは揮発性のため、容器の大きさや残液のバランスにより濃度変化が起こることがあります。

MR 細胞保存液も同様に 1 ヶ月以内に検体を標本にすることを推奨いたします。

Galaxy S20 有機EL観察像（肺腺癌細胞：長期保存）

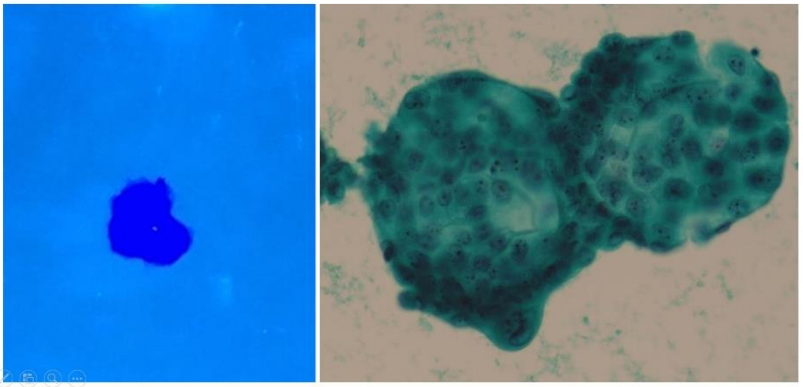

10. PAP 染色細胞像: MR 保存液保存 甲状腺材料

甲状腺の FNA 材料の MR 保存液保存後のパパニコロウ染色像です。時に良性・悪性の区別がつきにくい甲状腺の診断には、適切な材料が必要です。MR 細胞保存液により乾燥や血液による邪魔を防ぐと従来法よりも診断が容易となります。

甲状腺FNA（MR細胞保存液使用）

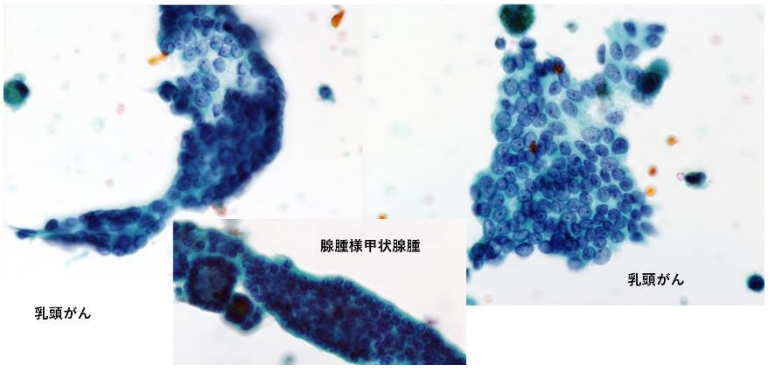

11. MR 細胞保存液の主な成分

MR 保存液は、エチルアルコールをベースとし、2 種類の染料を配合しています。

これらは、PAP 染色に特に影響を与えない成分です。

- Ethyl alcohol (CAS 64-17-5) 30～40%
- Triethanolamine (CAS 102-71-6) 0.02%以下
- Patent blue (CAS 129-17-9)
- CBB G250 (CAS 6104-58-1): Coomassie Brilliant Blue
- Hydroxybenzene (CAS 108-95-2)

パテントブルー：酸性染料

メチレンブルー、イソスルファンブルー、インジゴカルミンなどとともに、センチネルリンパ節の局在を検出するための生体染色試薬として臨床的に使用されています。鉄イオンの存在下で緑色に変化する性質があります。

クーマシーブリリアントブルー(CBB)：酸性染料

ほとんどのタンパク質を染めるといわれ、電気泳動によるタンパク質の検出に使用されている色素です。

12. MR 細胞保存液以外の観察像ー１

左の画像はエチルアルコール中のデンプン、右の画像はアスベスト体です。Mobile Rose は、斜光法を利用し、位相差に似た明暗のコントラストで無染色でもこのように観察できます。そのために MR 細胞保存液以外の透明な保存液も利用可能です。

EtOH固定液中Mobile Rose観察像（iPhone7）

片栗粉（２０～７０μ）ｘ２００



アスベストｘ２００

13.　MR 細胞保存液以外の観察像ー２

iPhone 7 と Galaxy のスマートフォンで撮影した、アルコール保存液の中で見たミジンコの画像です。
Galaxy は解像度の優れたカメラアプリを搭載していますが、Android 系は OS やメーカーが多岐にわたりモデルチェンジも多く、フォローが難しいため、弊社では iPhone を推奨しています。

EtOH固定液中Mobile Rose観察像　iPhone7

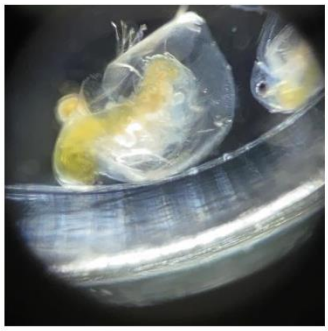



ミジンコ： x200

EtOH固定液中Mobile Rose観察像（ミジンコｘ４００）
Galaxy　S20　有機EL　にて撮像