Mobile Rose/MR 細胞保存液

Part 3.　甲状腺 MR 観察像　　PDFNo.20220710-3　　株式会社　山忠

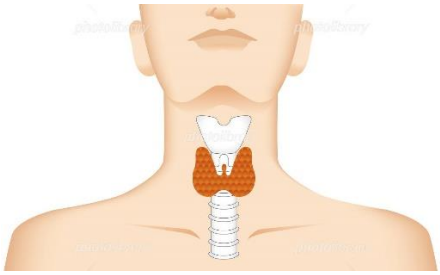

甲状腺材料（iPhone 7 で撮像）とそのパパニコロウ染色標本のモバイルローズ画像を示します。

1. 不適当な検体：上皮細胞過少～認めず



これらの 4 枚の画像は、いずれも細胞が採取されていない不十分な材料を示しています。小さくて白い丸い物体は泡沫細胞です。（◎）赤丸は気泡です。上皮細胞は観察されず、不十分な材料である可能性があります。このような場合、VC ホルダー内で VC を左右に動かして観察領域を広げることで、偽陰性を防ぐことができます。

2. 不適当な検体：血液のみ／上皮細胞を認めず

新鮮な血液が混入した場合の MR 観察画像です。血液のみの場合、血液の赤色として観察されます。血液が多く混入している場合（例えば 2 m l 以上）は、VC ではなく遠心管に採取することをお勧めします。その場合、MR 保存液は血液量の 2 倍以上入れてください。上皮細胞は見られないので、材料不適と評価すべき観察像です。

3. 人工物：気泡

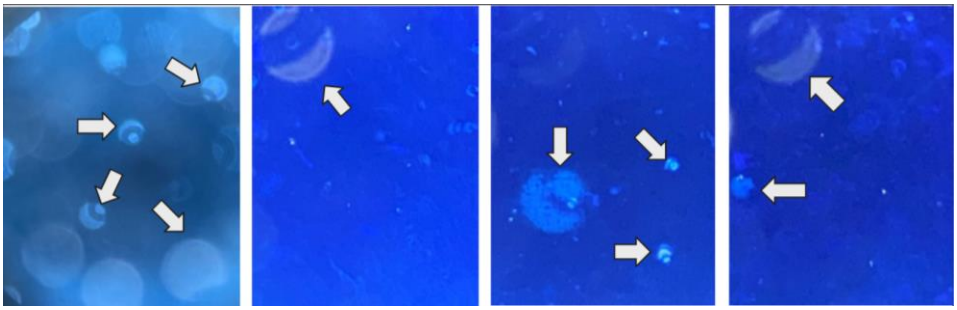

穿刺針から排出される気泡は、様々な大きさの球体として観察され、上方に移動してすぐに消滅します。円形で、中央に帯状の暗い部分がある小さな気泡は白く太く見え、大きな気泡は薄く白く見えることが特徴で、慣れると鑑別は容易です。

4.プラスチック片の混入

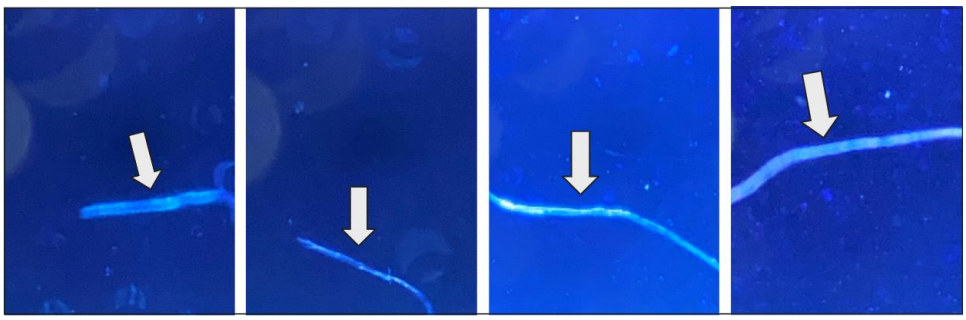

VC の製造工程で画像のようなプラスチック片が混入することがあります。これは静電気除去装置で可能なかぎり防止していますが、まだ完全に除去できておらず、プラスチック片は輝度の高い白っぽい細長い糸として観察されます。これらは適正評価の対象ではなく無視してください。

5. 嚢胞内容液：孤立散在性の泡沫細胞　あるいは上皮細胞を認めず

嚢胞性病変では上皮細胞成分が見られないことが多く、背景の MR 保存液は様々な濃淡の緑色に観察されることが多いです。それは嚢胞内容液中の古く壊れた赤血球から放出される鉄イオンにより、保存液が緑変するためです。左から 3 枚目の画像に写っている小さな白い類円形の細胞は泡沫細胞（▼）です。泡沫細胞は 15μm から 40μm と大小不同で、嚢胞性病変によく見られます。超音波検査と一致していれば、上皮細胞が見られなくても嚢胞性病変として評価し、再度穿刺する必要はないでしょう。

6. その他：▼フィブリン▼コロイド

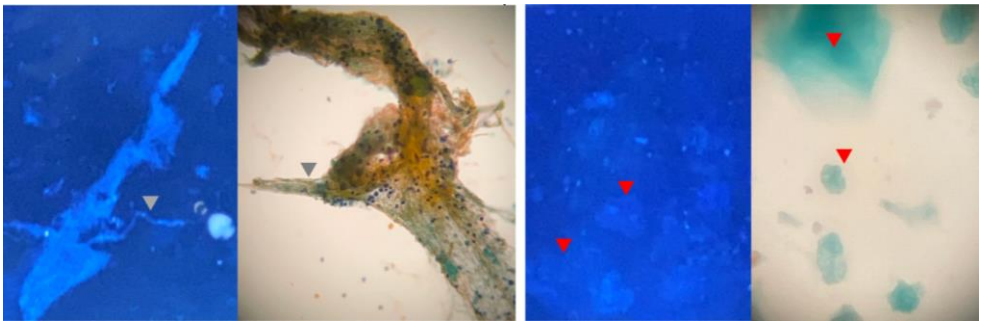

j

MR 観察画像　　PAP 染色　　MR 観察画像　　PAP 染色

フィブリン（▼）は大きさや形が不規則で、紐のような形をしています。フィブリンの周りには血球が付着し、大きな白い塊を形成しています。また、コロイド（▼）は薄く、白く、形や大きさが不明瞭であることが観察されます。

7. 良性腫瘍：腺腫様甲状腺腫

▼濾胞上皮細胞　▼ 泡沫細胞　● コロイド　●気泡



PAP 染色

本症例は、甲状腺の良性腫瘍である腺腫様甲状腺腫です。様々な白いものが多く見られ、細胞の分類が困難な症例です。この画像で、強く白く、球体で中央に帯状の欠けを示すものは気泡（●）です。気泡は特徴的な形をしているのでわかりやすい形をしています。大きいものは濾胞上皮細胞集塊（▼）です。この場合、濾胞上皮細胞集塊は丸い形をして観察されています。腺腫様甲状腺腫では、このような形で現れることが多いです。

▼泡沫細胞●　多数の気泡(気泡は上方に移動し消えてなくなります)

この画像に写っているのは、ほとんどが気泡（●）です。気泡はやがて上方に移動して消えていきますが、できるだけ気泡ができないように吐出することを意識すれば、それほど邪魔にはらないでしょう。少し丸みを帯びた白っぽい濾胞上皮細胞集塊（▼）があります。VC を左右に動かすことで、さらに広い範囲の濾胞上皮を見ることができます。この程度の細胞数であれば、適正と評価しても良いでしょう。

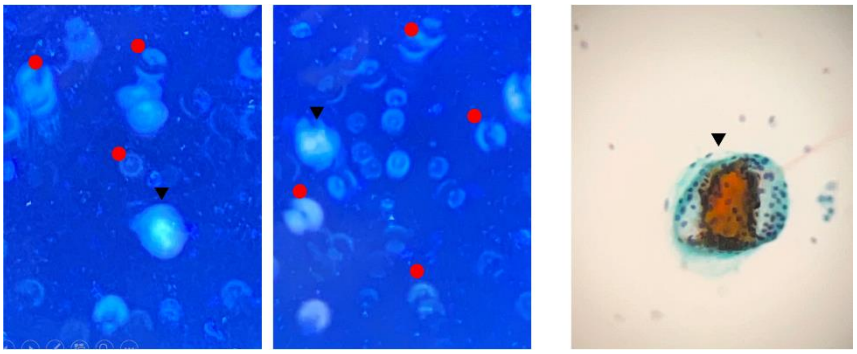

MR 観察像　　PAP 染色

▼濾胞上皮細胞　▼ 泡沫細胞 ● コロイド　●気泡

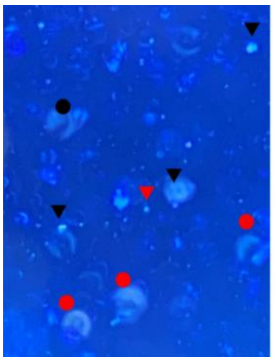

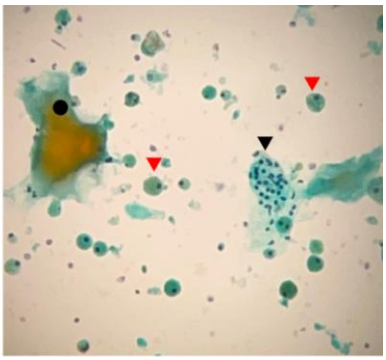

PAP-stain

これは腺腫様甲状腺腫の症例です。４種類の白く観察される円形物質が見られます。慣れが必要ですが、それほど難しい鑑別ではありません。まず、気泡（●）は上昇し、上皮は下降する傾向があります。一番小さい、白くて丸いものが泡沫細胞（▼）です。これは大きさで区別することができます。ただし、亜急性甲状腺炎では大きな組織球が出現することがあるので念頭に置く必要があります。コロイド（●）は、薄くて不規則な形をしています。コロイドは甲状腺ホルモンの前駆物質で、良性病変に多く見られるゼラチン状の物質です。このため、良性疾患の診断において重要な二次所見とされています。しかしながら、異常コロイドと呼ばれるものが悪性腫瘍で見られることもあり、コロイドの出現は絶対に良性の所見というわけではありません。

▼良性濾胞上皮細胞の大型集塊（腺腫様甲状腺腫）





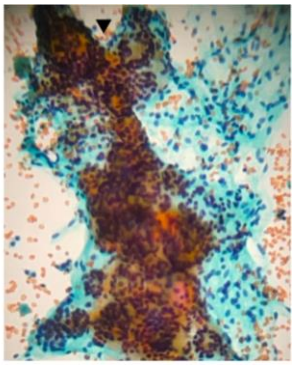

PAP-stain

多くの細胞が集まった腺腫様甲状腺腫の症例です。細胞集塊は白色で厚みがあり、不規則な形状に見えます。これもパパニコロウ染色で大きな細胞塊（▼）として観察されます。このように、良性の細胞でも大きな集塊として観察されることがあります。明らかに適切な検体として評価できます。

これも比較的典型的な濾胞上皮細胞（▼）です。大小の不規則な白色集塊で観察されています。薄い不規則なものはコロイド（▼）です。左上の小さい画像はコロイドのパパニコロウ染色像です。





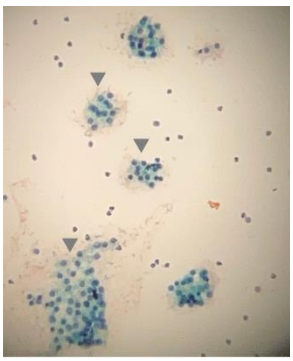

8. 良性：慢性甲状腺炎

多数のリンパ球の出現（上皮細胞を認めず）

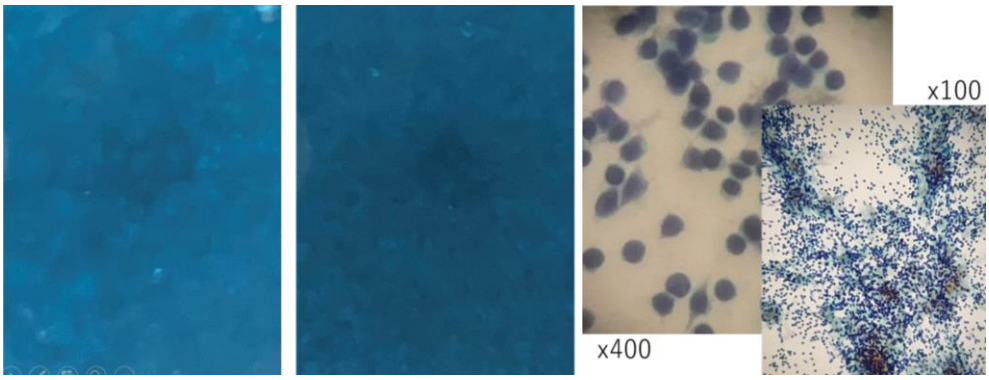

PAP 染色

多数のリンパ球が出現する慢性甲状腺炎の MR 観察像です。リンパ球はかなり小さいために個々の細胞は観察できず、背景にかすかに霞がかかって見えます。ムラがあるように見えるのはリンパ球の二次的集簇によるものです。血液細胞のみの場合はこのように焦点の合う細胞がみられないのが特徴です。このような場合には焦点を大きくずらしてしまう可能性があり、その際は一度焦点合わせ用 VC で元の位置への再調整をお勧めいたします。

9.疑陽性症例：濾胞性腫瘍？

▼厚く大型の細胞集塊

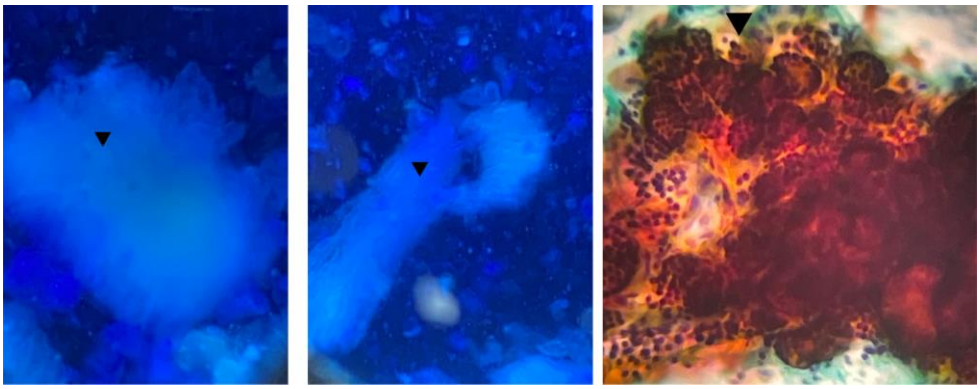

MR 観察像　　PAP 染色

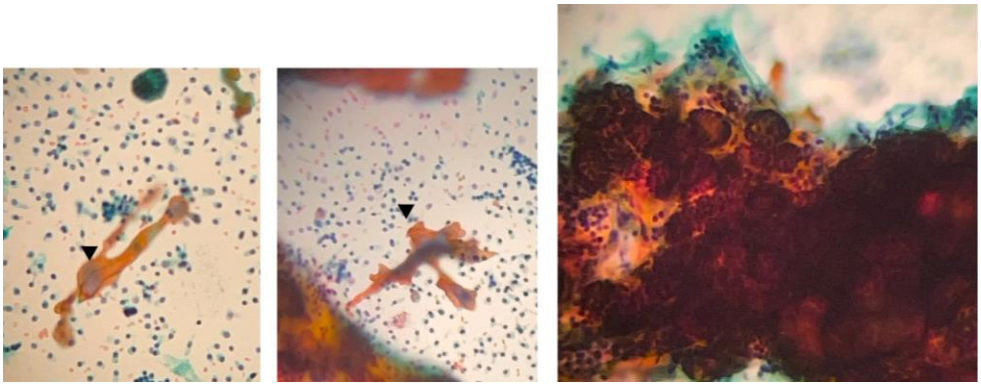

異常コロイド　　異常コロイド　　PAP 染色

濾胞性腫瘍が疑われる症例です。

細胞診では濾胞性腫瘍の診断は困難で、疑陽性とされています。白く、立体的な大きなクラスターとして観察されています。パパニコロウ染色では、立体的で緻密な濾胞形成細胞集塊が観察されます。この症例のパパニコロウ染色では、異常コロイド（▼）が確認されました。これはロービーコロイドと呼ばれ、乳頭癌に多く見られます。本症例では乳頭癌に特徴的な核所見はなく、濾胞性腫瘍のような構造異型を認め、疑陽性としました。

10. 悪性腫瘍：甲状腺乳頭癌

▼悪性細胞: 画像（A）の良性細胞に比し、濃青色に観察されています。

画像(B)に比し、立体的な構造を示しています。

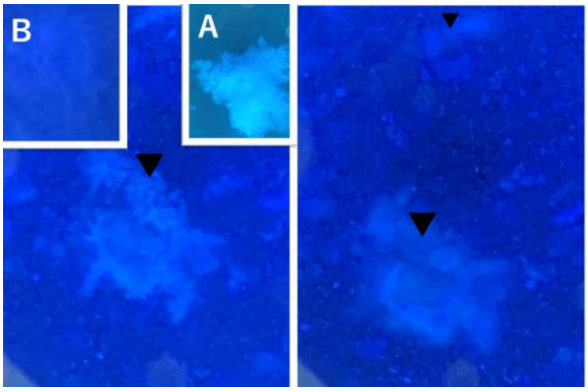

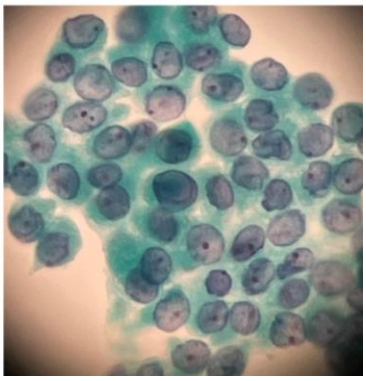

PAP 染色

悪性腫瘍である甲状腺乳頭癌の症例です。集塊の不整形は A の良性腺腫様甲状腺腫に類似していますが、濃青色に観察されています。パパニコロウ染色では、すりガラス状、核溝、核内細胞質内封入体、明瞭な核小体など乳頭癌に特徴的な所見がみられ容易に診断することができます。MR 画像では、上皮性で立体感があり、細胞集塊であることが観察されます。コロイド（画像 B）は表面が滑らかで、厚みのない点が鑑別点です。。

11. 固定の影響: 甲状腺乳頭癌

従来法　　VS.　　LBC (MR 細胞保存液使用)

不適正：乾燥による変性　　適正な湿固定標本

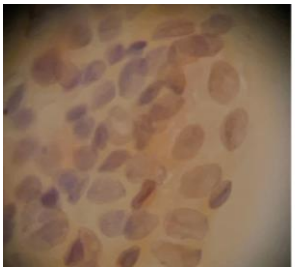

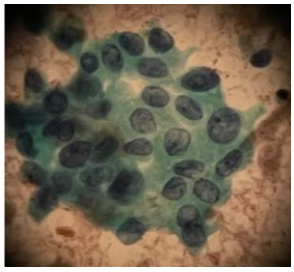

パパニコロウ染色は、原則的に湿式固定で,固定不良により左の画像のように乾燥変性により細胞は不鮮明になります。正確な診断は難しく、偽陽性、偽陰性の原因となります。これは直接塗抹標本で多く発生し、LBC 法ではほぼ発生しません。右の画像は良好な固定による乳頭癌に特徴的な細胞所見が観察でき、正確に診断されます

従来法　　VS.　　LBC (MR 細胞保存液)

多量の血液混在　　溶血された PAP 染色

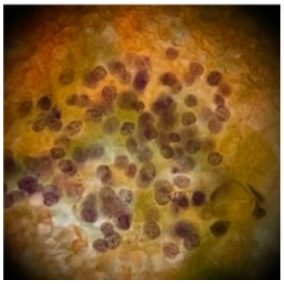

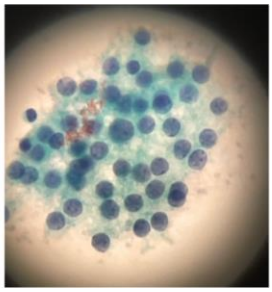

MR 保存液は、細胞観察の妨げとなる血液を溶血させることで、細胞診断を容易にします。甲状腺は特に血液が混入しやすく、診断に支障をきたすことがあります。MR 保存液には溶血作用があり、血液による観察の妨げを防ぐことができます。左の PAP 染色像は血液で細胞が見えにくくなっています。対して右は MR 保存液で溶血によってクリアな細胞像が観察できた PAP 染色像です。

12. ★重要★ 観察前の注意事項



MR 観察は斜光法で行っているため、VC 表面の埃も画像として捉えてしまいます。埃は大小の白い物体として見えるために、上皮に類似して観察されます。左の画像は VC 表面に付着した埃、右の画像は拭き取った後の VC の観察像です。

★観察直前に必ずティッシュでビューキャップ表面を拭き取ってください。